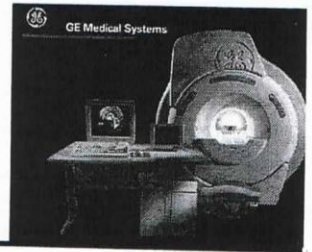




Центр
лучевой диагностики и магнитно-резонансной
томографии Санкт-Петербурга.
телефон: 9414003
GE Signa Horizon (1,5 Тл)



Пациент: Федоров Н. Н.

№ Протокола исследования и номер в журнале: 3219

Дата исследования: 29.09.2010

Область исследования: пояснично-крестцовый отдел

г.р.: 1954 пол: м

Внутривенное контрастирование использовалось (да/нет): нет

Протокол обследования:

На серии МРТ пояснично-крестцового отдела позвоночника физиологический поясничный лордоз сглажен.

В межпозвоночных дисках пояснично-крестцового отдела позвоночника выявляются признаки дегенеративно-дистрофического процесса в виде снижения их высоты и изменения интенсивности сигнала за счет потери гидрофильности, уплотнения замыкательных пластинок тел позвонков, задней продольной связки, передних и задне-боковых остеофитов. МР-сигнал от костного мозга тел позвонков изменен за счет жировой дегенерации, на этом фоне имеются зоны отека костного мозга в смежных отделах L5, S1 позвонков, и создается впечатление о наличии в задних отделах L4 позвонка гемангиомы размерами до 12x10мм.

На уровне сегмента L2-L3 отмечается задняя протрузия диска до 2,5мм. Переднее субарахноидальное пространство компремировано. Межпозвоночные отверстия сужены. Передне-задний размер позвоночного канала 18,5мм.

На уровне межпозвоночного сегмента L4-L5 выявляется задняя медианная грыжа диска до 4мм. Межпозвоночные отверстия сужены. Дуральный мешок деформирован. Передне-задний размер позвоночного канала 15мм.

Высота межпозвоночного диска L5-S1 резко снижена, вдоль смежных замыкательных пластинок позвонков выявляются задне-боковые остеофиты компремирующие переднее субарахноидальное пространство и суживающие межпозвоночные отверстия. На фоне данных изменений отмечается задняя диффузная грыжа диска до 4,5мм. Передне-задний размер позвоночного канала 15мм.

Паравертебральные мягкие ткани не изменены.

ЗАКЛЮЧЕНИЕ: МР картина дегенеративно-дистрофических изменений в сегментах пояснично-крестцового отдела позвоночника. Задняя протрузия диска на уровне L2-L3, задняя грыжа диска на уровне L4-L5, L5-S1.

врач:

Тятыков С.А.

